

# Alternativas de Tratamiento para Pacientes Jóvenes con Pérdida de Estructura Dentaria

## Parte 2 - Caso Clínico

### Treatment Alternatives for Young Patients with Loss of Dental Structure

#### Part 2 - Clinical Case

Recibido 05/06/2020

Aceptado 25/09/2020

D'Agostino FS, Larrinaga MM, Müller ML, Capusotto AO

**Universidad de Buenos Aires**  
**Facultad de Odontología**  
**Cátedra de Odontología Integral Adultos**  
**Buenos Aires, Argentina**

#### RESUMEN

El objetivo de este artículo es presentar una alternativa de tratamiento rehabilitador para pacientes jóvenes con gran pérdida de estructura dental, vinculada a lesiones de origen no bacteriano. Se presenta el caso clínico de un paciente de sexo masculino, de 39 años de edad, que acudió a la Cátedra de Odontología Integral Adultos de la Facultad de Odontología de la Universidad de Buenos Aires (FOUBA) relatando síntomas compatibles con hipersensibilidad dentaria y fatiga de los músculos masticadores. Al mismo tiempo, manifestó disconformidad con el aspecto estético de su sonrisa. Teniendo en cuenta la gran pérdida de sustancia en sus piezas dentarias producida por hábitos parafuncionales (bruxismo), se realizó una rehabilitación oral adhesiva con cerámicas utilizando el protocolo de abordaje terapéutico sugerido por la Cátedra. En pacientes que presentan severos desgastes dentarios relacionados con hábitos parafuncionales, donde las exigencias oclusales son muy elevadas, la cerámica dental adherida ha demostrado ser el material que brinda mayor estabilidad en el tiempo, representando una excelente alternativa para el tratamiento rehabilitador. Es indispensable proteger al sistema rehabilitado con una placa neuromiorelajante.

**Palabras clave:** pérdida de estructura dentaria, lesiones no cariosas, atrición, bruxismo, rehabilitación oral adhesiva, cerámicas dentales.

#### ABSTRACT

**Aim:** To present a rehabilitation treatment alternative for young patients with large loss of dental structure linked to non-bacterial injuries. **Clinical case:** A 39-year-old male patient attended the FOUBA Adult Integral Dentistry Chair reporting symptoms compatible with tooth hypersensitivity and fatigue of chewing muscles. He also expressed a dissatisfaction with the aesthetic appearance of his smile. Taking into account the great tooth loss produced by parafunctional habits (bruxism), an oral adhesive rehabilitation with ceramics was performed using the therapeutic approach protocol suggested by the

Chair. In patients with severe tooth loss related to parafunctional habits, where occlusal demands are very high, bonded dental ceramics have shown to be the most stable material over time, representing an excellent alternative for a rehabilitation treatment. It is essential to protect the rehabilitated system with an occlusal splint.

**Keywords:** loss of tooth structure, non-carious lesions, attrition, bruxism, oral adhesive rehabilitation, dental ceramics.

## INTRODUCCIÓN

En la primera parte de este artículo, se describió una rehabilitación oral adhesiva con resinas compuestas para un paciente con pérdida de estructura dental producida por sustancias químicas endógenas (ácidos estomacales), haciendo hincapié en las fases de diagnóstico y planificación. En la segunda parte, se presentará una rehabilitación adhesiva con cerámicas en un paciente bruxómano. Habiendo pasado por los mismos procesos de diagnóstico y planificación, la atención estará centrada en la última fase de la sistematización.

Tradicionalmente, el tratamiento recomendado para estos pacientes se basaba en realizar preparaciones totales de las piezas dentarias afectadas, con el consiguiente sacrificio de tejido sano, no vinculado directamente con la causa que llevó a la necesidad de tratamiento. Además, en muchas ocasiones se requería del tratamiento endodóntico de dichas piezas, lo que representaba un gran costo biológico (Spreatico, 2010).

En las últimas décadas, el gran avance en la odontología adhesiva ha permitido desarrollar procedimientos menos invasivos, los cuales idealmente deberían ser aditivos y no sustractivos, reemplazando sólo los tejidos perdidos. El dilema está en cómo y cuándo tratar a estos individuos jóvenes. En general, los odontólogos toman dos caminos muy diferentes: aquellos que realizan tratamientos radicales e irreversibles y, en contraposición, aquellos que, con la excusa de ser conservadores, no los tratan en absoluto (Vailati y Belser, 2008).

El objetivo del artículo, en esta segunda parte, es presentar una alternativa de tratamiento rehabilitador para pacientes jóvenes con gran pérdida de estructura dental vinculada a lesiones de origen funcional, bajo el proceso de atención clínica utilizado en la Cátedra de Odontología Integral Adultos de la FOUBA.

## CASO CLÍNICO REHABILITACIÓN ORAL ADHESIVA CON CERÁMICAS

Un paciente de sexo masculino, de 39 años de edad, concurre a la Cátedra de Odontología Integral Adultos de la FOUBA relatando síntomas compatibles con

hipersensibilidad dentaria y fatiga de los músculos masticadores. Al mismo tiempo, no se manifestó conforme con el aspecto estético de su sonrisa. No refirió antecedentes sistémicos de relevancia.

## DIAGNÓSTICO

Siguiendo la misma estrategia de diagnóstico que en el caso anterior (ver Parte 1), se inició el análisis desde una visión extraoral facial (Figura 1), pasando por un análisis dentolabial (Figura 2), hasta finalmente arribar al examen dentogingival (Fradeani, 2006). Clínicamente se observó que la atrición incisal de los dientes anteriores causó un compromiso estético y funcional. También se observaron lesiones en forma de cuña en el tercio cervical, conocidas con el nombre de abfracción (Figura 3). Respecto al análisis radiográfico, el paciente presenta soporte periodontal normal y vitalidad pulpar en todas las piezas. No se observan procesos periapicales ni caries profundas (Figura 4).

Tras haber investigado las posibles causas de atrición en este paciente y descubierto una desarmonía oclusal producida por hábitos parafuncionales, se determinó que el tratamiento protético de las áreas anteriores debía ir combinado con las áreas posteriores, asegurando estabilidad oclusal.

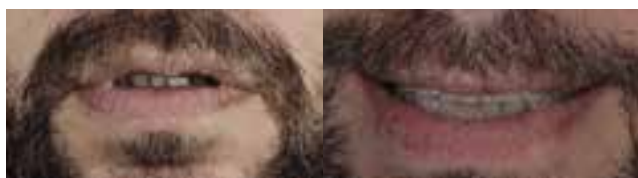## PLANIFICACIÓN

Para determinar el grado de pérdida de sustancia de los dientes anterosuperiores se utilizó el calibrador diseñado por Stephen Chu (2007), en el que las bandas rojas indican las medidas promediales, en largo y en ancho, que deberían tener los incisivos centrales. Basándose en el procedimiento B.I.S (borde incisivo superior), se agregó composite sin adherir a uno de los incisivos hasta lograr contornos y proporciones adecuadas en relación al labio superior en sus diversas fases al hablar y sonreír (reposo, sonrisa leve, sonrisa máxima) (Figura 5). En armonía con la longitud lograda en este incisivo central superior, se colocó resina compuesta a nivel de los caninos buscando un contacto bilateral y simultáneo entre ellos (Figura 6). De esta manera, se estableció una nueva dimensión vertical generando espacio para las futuras restauraciones en el sector posterior y se garantizó la posición de relación céntrica mandibular. En esta posición, se tomó el registro intermaxilar con silicona para registros (Futar D, Panasil) (Figura 7). Previamente se registró la posición maxilocraneal utilizando un arco facial promedial para poder realizar el montaje en un articulador semiajustable (Bio-Art 4000-S).

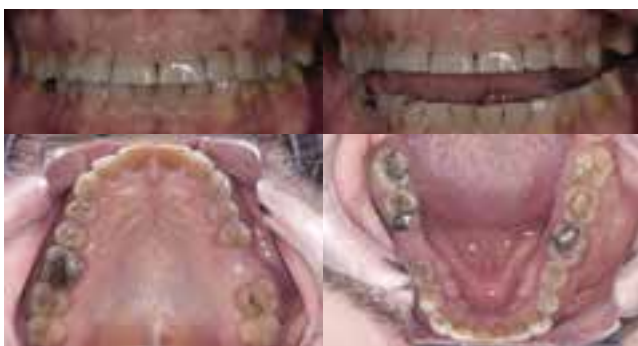Estas maniobras tienen como finalidad brindarle mayor información al técnico de laboratorio, quien podrá valerse de parámetros menos arbitrarios respecto a la ubicación e inclinación del plano de oclusión, a la hora de realizar el encerado de diagnóstico, el cual debe cumplir con los principios de una oclusión orgánica



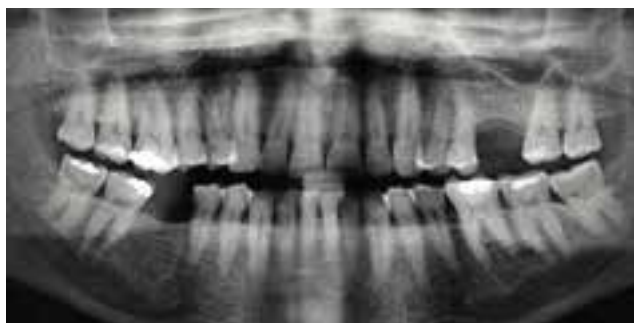
**FIGURA 1.** Análisis facial



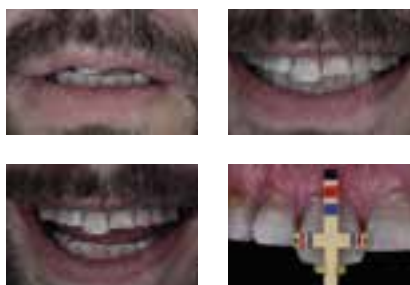
**FIGURA 2.** Análisis dentolabial



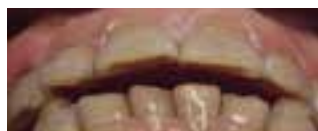**FIGURA 3.** Análisis intraoral



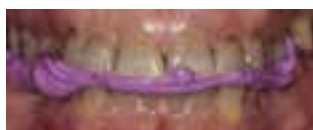**FIGURA 4.** Análisis radiográfico



**FIGURA 5.** Procedimiento B.I.S (Borde Incisivo Superior)



**FIGURA 6.** Posición de registro en nueva dimensión vertical



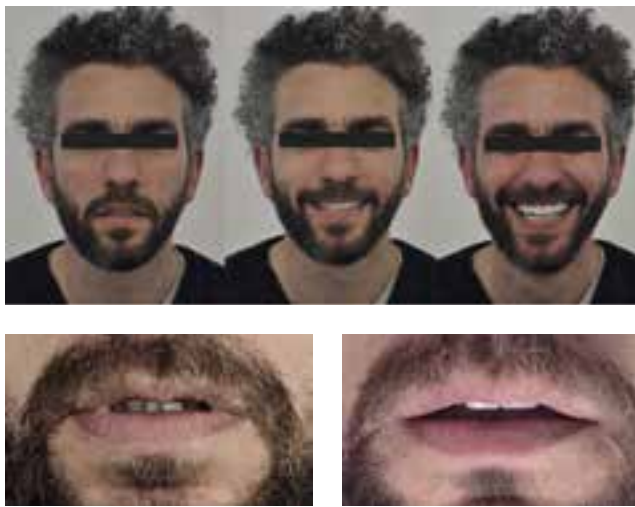**FIGURA 7.** Registro con silicona

(oclusión, desoclusión y alineación tridimensional). Una vez obtenido el encerado, se transfirió a la cavidad bucal mediante un mock up funcional, utilizando una resina bisacrílica autopolimerizable (Protemp, 3M ESPE) (Figura 8). Este ensayo restaurador es sometido a la aprobación estética del paciente en función de sus expectativas, y a la evaluación profesional en busca de un correcto funcionamiento estático y dinámico. Recién cuando el paciente se encuentre en total conformidad con la propuesta de tratamiento presentada se podrá avanzar hacia la fase siguiente. Antes de abordar el bloque protético es preciso hacer cierta preparación del sitio receptor que permita me-

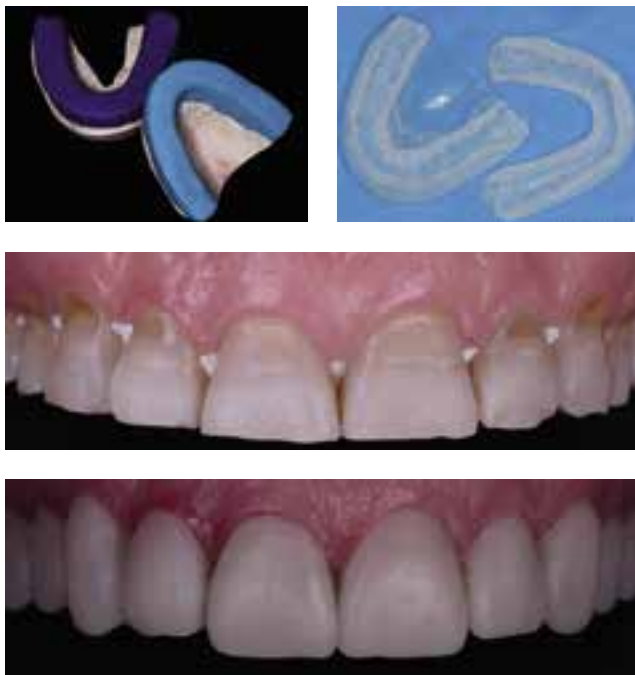jorar las condiciones iniciales del sustrato dentario. Por tal motivo, se realizó un blanqueamiento dental externo, se reemplazaron las restauraciones filtradas de amalgama por resina compuesta para asegurar que el sustrato que quede debajo de las restauraciones adheridas no tenga compromiso biológico, y se colocaron implantes dentales con técnica convencional en las zonas edéntulas (2.6 y 4.6).

#### **SISTEMATIZACIÓN ADHESIVA TRANSITORIA (S.A.T)**

El principal objetivo de la S.A.T es transferir a la cavidad bucal, en forma sistemática, el proyecto res-

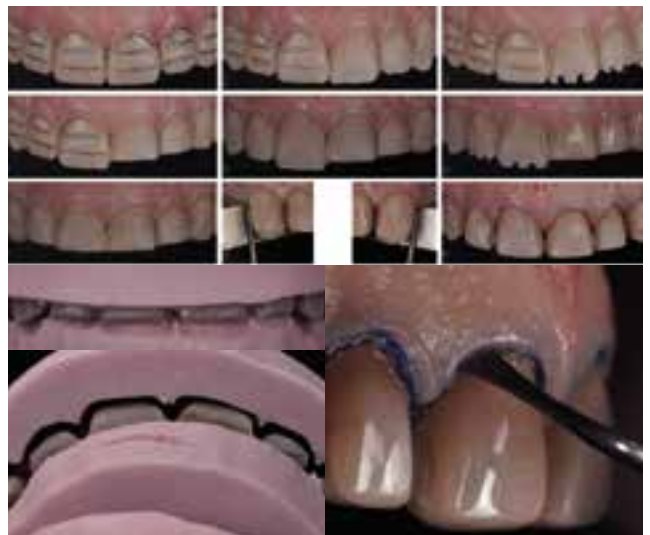

**FIGURA 8.** Mock up funcional

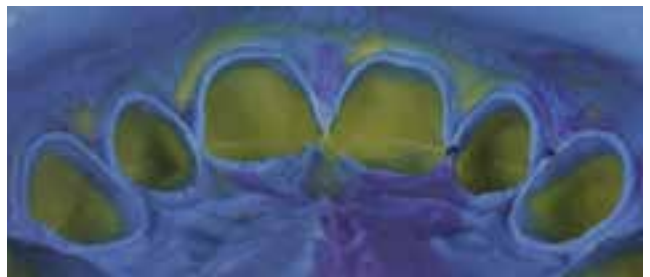


**FIGURA 9.** Técnica de estampado descrita por McLaren

taurador ya aceptado por el paciente, mediante una resina compuesta que brinde estabilidad oclusal y estética aceptable durante el desarrollo de la fase rehabilitadora. De este modo, se arribará a dicha fase con la seguridad de tener establecidos los parámetros para una función oclusal correcta, la forma, posición y alineación de los dientes, el perfil de los labios, la fonética, la posición del borde incisal y los márgenes gingivales. Además, sirve como referencia para el técnico de laboratorio durante el diseño y la fabricación de las restauraciones definitivas.



**FIGURA 10.** Preparaciones dentarias



**FIGURA 11.** Impresión definitiva con técnica de doble hilo

Para tal fin, se utilizó la técnica de estampado descrita por McLaren (2013) (ver Parte 1) (Figura 9). Es importante destacar que, a diferencia del caso anterior, se realizó un patrón de grabado parcial sobre el esmalte de todas las piezas involucradas, debido a que el tiempo de permanencia de la resina en la cavidad bucal será menor a 6 meses.

### SISTEMATIZACIÓN CERÁMICA

Finalmente, la última etapa del tratamiento rehabilitador consiste en reemplazar sistemáticamente, por sectores, la resina compuesta por cerámica dental. Gracias a la nueva dimensión vertical obtenida con el encerado, aprobada con el mock up y mantenida con la S.A.T, se consiguió espacio suficiente para las restauraciones definitivas. Se utilizó la S.A.T como guía para realizar las preparaciones dentarias, ya que aumenta el potencial para un diseño más conservador, garantizando parámetros espaciales uniformes para el material restaurador. En los sectores posteriores se realizaron preparaciones tipo vonlay (ocluso-vestibulares) con inclusión proximal parcial en las zonas donde no había restau-

raciones preexistentes e inclusión proximal total en aquellas que sí había. En los sectores anteriores se utilizó, como proponen Magne (2004) y Kina (2008), llaves de silicona masa (Zetalabor, Zhermark) para tener control en la reducción del esmalte por vestibular e incisal. Se realizaron preparaciones para carillas en el sector 1 (anterosuperior) y en el sector 2 (anteroinferior), con excepción de las piezas 1.3 y 2.3, donde se hicieron preparaciones para restauraciones periféricas totales buscando restituir el contacto bilateral y simultáneo entre caninos (Figura 10).

Antes de tomar las impresiones definitivas se realizó un procedimiento de sellado dentinario inmediato (IDS) (Magne, 2014) en las áreas de exposición de dentina recién preparada.

Se empleó la técnica de impresión del doble hilo en un solo paso, utilizando silicona de adición en consistencias de masilla, regular y fluida (Elite P&P, Zhermark). Es importante que la reproducción de los tejidos blandos que rodean las piezas dentarias sea correcta, porque ayudará al técnico de laboratorio a optimizar la precisión en la adaptación cervical de las restauraciones (Figura 11). La silicona de adición es un material de impresión que ofrece grandes ventajas: elasticidad, resistencia al desgarro y, sobre todo,

gran exactitud en caso de efectuar vaciados múltiples a partir de la misma impresión.

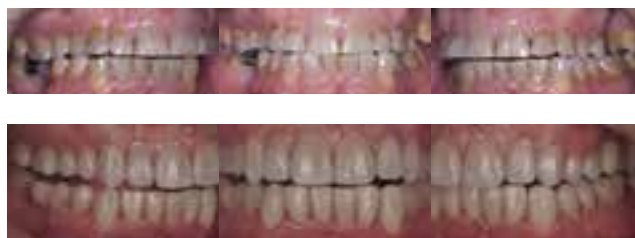El técnico de laboratorio realizó dos modelos con distintas finalidades: un primer modelo con troqueles individuales para poder controlar el asentamiento y el ajuste marginal de las restauraciones, y un segundo modelo completo, sin troquelear, para control de los puntos de contacto y la relación con los tejidos blandos (Figura 12).

Todas las restauraciones cerámicas fueron monolíticas a base de disilicato de litio (Figura 13). Este tipo de cerámica vítrea ofrece muy buenos resultados estéticos en función de su translucidez y, al mismo tiempo, elevados valores de resistencia a la fractura una vez adherida a la estructura dental (Fradeani et al., 2016). Previo a proceder a su fijación se realizaron pruebas de ajuste y calce individual, y luego, se probaron en conjunto para verificar las relaciones de contacto.

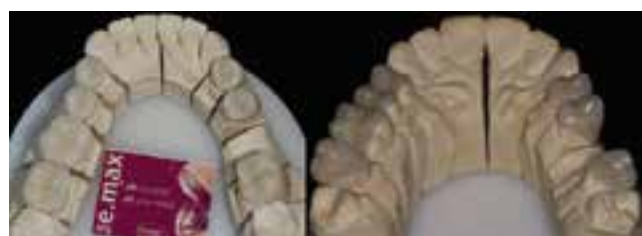Entendiendo que la predictibilidad del tratamiento se basa en respetar los principios de la adhesión, las restauraciones fueron fijadas bajo aislamiento absoluto (Figura 14). Se acondicionaron las superficies involucradas, es decir, la superficie cerámica (grabado y silanización) y la superficie dentaria (grabado del esmalte y acondicionamiento de la superficie



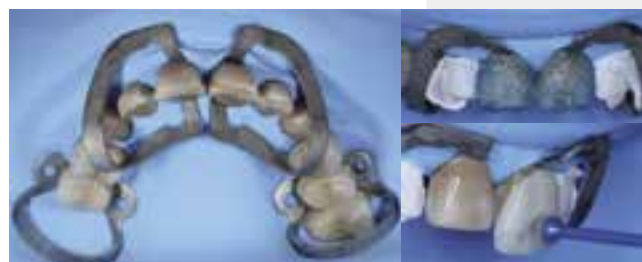**FIGURA 12.** Doble modelo



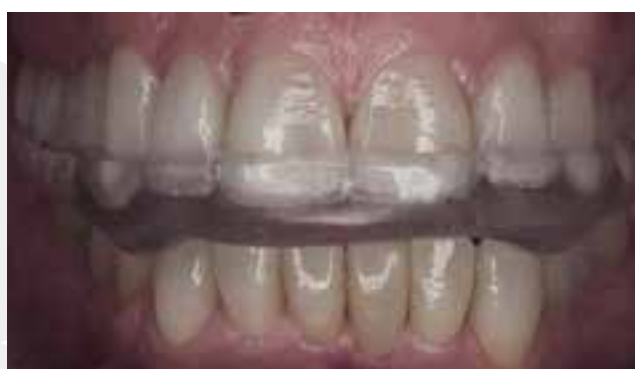**FIGURA 15.** Preoperatorias (superior) y postoperatorias (inferior)



**FIGURA 13.** Restauraciones monolíticas de disilicato de litio



**FIGURA 14.** Fijación con aislamiento absoluto



**FIGURA 16.** Placa oclusal neuromiorrelajante

dentinaria sellada previamente). Asimismo, se utilizó una resina de fijación de curado dual en los sectores posteriores y una resina de fotocurado en los sectores anteriores.

Teniendo en mente que el factor principal para conseguir una oclusión orgánica es el correcto funcionamiento de la guía anterior, se realizaron los ajustes oclusales correspondientes tanto en posición céntrica como en excursiones mandibulares (Figura 15).

Por último, se confeccionó una placa oclusal neuromiorrelajante (Figura 16). El éxito a largo plazo no depende únicamente de las técnicas y los procedimientos llevados a cabo sino que, además, depende de la capacidad para concientizar al paciente sobre la importancia de proteger sus piezas dentarias restauradas con el uso diario de la placa oclusal y de la concurrencia a las visitas periódicas de mantenimiento.

## DISCUSIÓN

El desgaste dental ajeno a la presencia de placa bacteriana supone la pérdida irreversible de tejidos duros en la superficie externa del diente y engloba diferentes tipos de lesiones no cariosas. Entre ellas podemos mencionar: atrición, erosión, abrasión, abfracción o, como ocurre en la mayoría de los casos, una combinación entre ellas. Cuando los cambios estructurales generados por alguna de estas patologías afectan significativamente a las piezas dentarias que componen la guía anterior, se verá alterada su función. Esto trae, como consecuencia, el compromiso de las piezas dentarias posteriores donde el avance de los desgastes será más acelerado al alcanzar la dentina (biocorrosión), produciendo una disminución en la dimensión vertical. Conocer la etiología de cada una de estas lesiones e identificar sus signos y síntomas clínicos es determinante a la hora de tomar decisiones en relación al tratamiento.

En este artículo (Parte 1 y Parte 2) se presentó la resolución de dos casos clínicos en individuos jóvenes con grandes desgastes dentales. En la Parte 1, un paciente con etiología erosiva por reflujo gastroesofágico crónico, mientras que en la Parte 2, un paciente con etiología funcional por bruxismo.

La rehabilitación sugerida para estos pacientes, generalmente, incluye una amplia gama de tratamientos posibles. Hoy en día, todos ellos apuntan a la máxima conservación posible de los tejidos, valiéndose de los beneficios que ofrece la adhesión de los materiales a las superficies dentarias. Estos se consiguen gracias a los altos valores de resistencia adhesiva que alcanzan las cerámicas ácido sensibles, sin necesidad de buscar anclaje mecánico durante las preparaciones. Utilizar resinas compuestas como material restaurador es una opción válida cuando los pacientes no pueden afrontar una rehabilitación costosa, pero el principal interrogante radica en su capacidad para brindar estabilidad oclusal a largo plazo en pacientes

con hábitos parafuncionales. Diversos estudios publicados por Magne et al. (2003, 2006, 2010), demuestran que los composites tienen bajo módulo de elasticidad, limitada resistencia a la compresión y elevada expansión térmica, por lo cual, es discutible su uso en rehabilitaciones extensas sometidas a estrés oclusal. Además, sugieren que cuando se requiera sustituir cúspides, la mejor opción terapéutica serán las restauraciones indirectas de cerámica, cuya dureza es similar a la del esmalte.

## CONCLUSIONES

Ante desafíos terapéuticos como los expuestos en este artículo, el odontólogo rehabilitador debería tener en cuenta que el éxito del tratamiento será resultado de la combinación de un conjunto de factores:

- trabajar basado en la evidencia científica y sujeto a los conceptos de proceso, protocolo, procedimiento y planificación
- reconocer aquellas afecciones que no estén directamente relacionadas con la presencia de bacterias patógenas y estar preparado para diagnosticarlas precozmente
- guiar la planificación diagnóstica desde un análisis facial del paciente, ya que permite encontrar el marco de referencia estético sobre el cual llevar a cabo la rehabilitación
- devolver la función perdida, consolidando los principios de la oclusión orgánica
- conocer las técnicas descriptas en la literatura para poder seleccionar aquella alternativa de tratamiento que combine la mejor relación costo beneficio con la mayor predictibilidad posible para cada paciente en particular
- comunicar al paciente la razón por la cual se ha deteriorado su estado de salud bucal e intentar concientizar sobre la importancia de cumplir con la fase de mantenimiento.

## REFERENCIAS

Chu SJ. (2007). A biometric approach to predictable treatment of clinical crown discrepancies. *Pract Proced Aesthet Dent*, 19(7), 401–410.

Fradeani M. (2006). Análisis estético: un acercamiento sistemático al tratamiento protésico. *Rehabilitación estética en prostodoncia fija (vol 1)*. Quintessence.

Fradeani M, Barducci G y Bacherini L. (2016). Esthetic rehabilitation of a worn dentition with a minimally invasive prosthetic procedure (MIPP). *Int J Esthet Dent*, 11(1), 16–35.

Kina S y Bruguera A. (2008). Invisible: restauraciones estéticas cerámicas. Panamericana.

Magne P. (2006). Composite resins and bonded porcelain: the postamalgam era? *J Calif Dent Assoc*, 34(2), 135–147.

Magne P. (2014). IDS: Immediate Dentin Sealing (IDS) for tooth preparations. *J Adhes Den*, 16(6), 594. <https://doi.org/10.3290/j.jad.a33324>

Magne P y Belser UC. (2003). Porcelain versus composite inlays/onlays: effects of mechanical loads on stress distribution, adhesion, and crown flexure. *Int J Periodontics Restorative Dent*, 23(6), 543–555.

Magne P y Belser U. (2004). Restauraciones de porcelana adherida en los dientes anteriores: método biomimético. *Quintessence*.

Magne P, Schlichting LH, Maia HP y Baratieri LN. (2010). In vitro fatigue resistance of CAD/CAM composite resin and ceramic posterior occlusal veneers. *J Prosthet Dent*, 104(3), 149–157. [https://doi.org/10.1016/S0022-3913\(10\)60111-4](https://doi.org/10.1016/S0022-3913(10)60111-4)

McLaren EA y Schoenbaum TR. (2013). The bonded functional esthetic prototype: part 1. *Inside Dent*, 9(1), 70–74. <https://www.aegisdentalnetwork.com/id/2013/01/the-bonded-functional-esthetic-prototype-part-1>

Spreafico RC. (2010). Composite resin rehabilitation of eroded dentition in a bulimic patient: a case report. *Eur J Esthet Dent*, 5(1), 28–48.

Vailati F y Belser UC. (2008). Full-mouth adhesive rehabilitation of a severely eroded dentition: the three-step technique. Part 3. *Eur J Esthet Dent*, 3(3), 236–257.

### **CONFLICTOS DE INTERÉS**

Los autores declaran no tener ningún conflicto de interés.

### **Dirección para correspondencia**

Cátedra de Odontología Integral Adultos  
Facultad de Odontología  
Universidad de Buenos Aires  
Marcelo T de Alvear 2142  
Ciudad Autónoma de Buenos Aires, C1122AAH  
[fernandodagostino8@gmail.com](mailto:fernandodagostino8@gmail.com)