

Retratamientos Complejos

Control a Distancia y Resolución Post-endodóntica

Recibido 17/12/2019

Aceptado 31/03/2020

Longo C, Rodríguez PA

Universidad de Buenos Aires
Facultad de Odontología
Cátedra de Endodoncia
Buenos Aires, Argentina

RESUMEN

Denominamos retratamiento endodóntico al procedimiento de reingreso al espacio endodóntico. Removiendo la restauración coronaria, su anclaje radicular, si lo hubiese, los materiales de obturación pulpar y elementos ajenos, para realizar una nueva preparación quirúrgica, debido al fracaso por motivos biológicos, por una técnica endodóntica deficiente o por filtraciones en el sellado coronario. El objetivo del retratamiento endodóntico es permitir la reparación de los tejidos ápico-periapicales de la pieza dentaria afectada, y que esta retorne a su función y estado de salud.

Presentaremos a continuación un caso clínico de una paciente de 48 años de edad, a quién se le realizó el retratamiento endodóntico en la pieza 2.6.

Palabras clave: retratamiento endodóntico, espacio endodóntico, diagnóstico diferencial, fracaso endodóntico, protocolo de retratamiento.

ABSTRACT

We call endodontic retreatment the re-entry procedure to the endodontic space. Removing the coronary restoration, its root anchorage, if any, the pulp obturation materials and other elements, to perform a new surgical preparation, due to failure due to biological reasons, due to poor endodontic technique or leaks in the coronary seal. The objective of endodontic retreatment is to allow the repair of the apex-periapical tissues of the affected tooth and that it return to its function and state of health.

We present below a case report of a 48 years old patient, who underwent endodontic retreatment in tooth 2.6.

Keywords: endodontic retreatment, endodontic space, differential diagnosis, endodontic failure, retreatment protocol.

INTRODUCCIÓN

Se define retratamiento endodóntico al procedimiento de reingreso al espacio endodóntico (removiendo la

restauración coronaria; alguna forma de anclaje radicular si la hubiere; material de obturación y elementos ajenos a ella) para realizar una nueva preparación quirúrgica, debido al fracaso por motivos biológicos, por una técnica endodóntica deficiente o por la reinfeción del sistema de conductos como consecuencia de filtraciones en el sellado coronario. De esta forma se busca corregir errores de procedimientos previos y lograr el éxito del tratamiento endodóntico.

Se diagnostica la necesidad de un retratamiento con el objetivo de permitir la reparación de los tejidos periapicales de la pieza dentaria afectada y que esta retorne a su función y estado de salud.

Es muy importante el diagnóstico diferencial entre patología nueva, persistente o en reparación. Siempre teniendo en cuenta la antigüedad del tratamiento de conducto previo, el diagnóstico clínico y radiográfico involucra los siguientes ítems:

Diagnóstico Clínico: Signos y síntomas de dolor, inflamación o infección. Sensibilidad a la palpación y/o percusión. Movilidad dentaria. Presencia de fístula. Tumefacción.

Diagnóstico Radiográfico: Espacio del ligamento periodontal ensanchado (+2mm). Aparición o persistencia de lesión apical. Ausencia de reparación ósea. Reabsorción radicular. Conductos no tratados. Límite de obturación en relación a la preparación. Accidentes operatorios previos. Elementos fracturados.

Así mismo, se debe evaluar el pronóstico periodontal de la pieza y del remanente dentario, si es posible o no que sea rehabilitado y también evaluar su función en relación a una rehabilitación integral, si va a funcionar como pilar de prótesis unitaria o puente, etc.

Como resultado del diagnóstico diferencial, el tratamiento indicado puede ser:

No retratar.

Retratamiento endodóntico (cuando la anatomía radicular está conservada)

Retro preparación + microcirugía apical (cuando la anatomía radicular no está conservada)

Exodoncia.

Numerosos estudios han demostrado que la principal causa de fracaso endodóntico es la falta de sellado coronario, se ha comprobado que tan solo 15 días de exposición de la gutapercha puede provocar migración bacteriana hacia el área apical (Swanson y Madison, 1987; Magura et al., 1991) así como también, que subproductos bacterianos y endotoxinas pueden migrar en un tiempo aún más corto que las bacterias (Alves, 1998).

Queda claro entonces, que la presencia de restos de caries en la entrada de los conductos, es otro factor a considerar en el diagnóstico diferencial.

En este caso clínico se evaluó la eficacia de dicho retratamiento y la restauración post-endodóntica, analizando la función en oclusión, la resolución de la pa-

tología y evolución de la misma, mediante el control de la pieza a distancia.

DESARROLLO DEL CASO CLÍNICO

La paciente fue una mujer de 48 años, que concurrió a la consulta odontológica en la Cátedra de Endodoncia de la Facultad de Odontología de la UBA (FOUBA), el día 26 de marzo de 2019, sin presentar inconvenientes de salud para su atención. Relató haberse realizado un tratamiento endodóntico previo, de 7 meses de antigüedad, en la pieza 16. La sintomatología descrita por la paciente, relata presencia de dolor persistente y continuo al día de la fecha, que no remite desde la realización de dicho tratamiento. Se procedió ejecutando el siguiente protocolo confeccionado en la Especialidad de Endodoncia de FOUBA, para optimizar recursos y brindar la mayor efectividad al acto endodóntico:

PROTOCOLO DE RETRATAMIENTO

Evaluación clínica y Rx diagnóstico y planeamiento.

Eliminación de tejido cariado.

Aislamiento del campo operatorio y su antisepsia.

Apertura.

Localización de los conductos radiculares.

Ingreso al conducto obturado.

Preparación de los dos tercios coronales.

Irrigación.

Preparación apical.

Irrigación.

Eliminación de gutapercha remanente.

Registro electrónico de conductometría.

Rx (comprobación de longitud de trabajo).

Limpieza y conformación del conducto radicular.

Irrigación y activación.

Elección de cono principal.

Rx conometría.

Irrigación, aspiración y secado.

Obturación con sellador y gutaperchas.

Rx prefinal.

Corte de conos.

Sellado coronario.

Rx final.

EVALUACIÓN CLÍNICA Y RADIOGRÁFICA, DIAGNÓSTICO Y PLANEAMIENTO

La revisión de la Rx preoperatoria muestra, efectivamente, un procedimiento endodóntico previo deficientemente obturado, ensanchamiento del ligamento periodontal, con filtración coronal y mala adaptación de la obturación. Se analizó de manera minuciosa la Rx preoperatoria, para seleccionar instrumentos adecuados de desobturación y nueva obturación (Fig. 1).

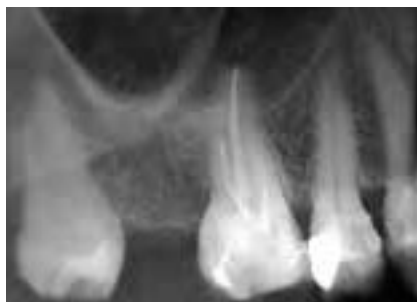

FIGURA. 1: Radiografía preoperatoria en pieza 16. Tratamiento endodóntico previo

Se ingresó dentro de la cavidad cameral, en búsqueda de la localización de los conductos y sustracción de la gutapercha infectada, con técnicas manuales y mecanizadas realizadas con Protaper Next. Luego de intensos lavajes, se realizó la conductometría.

CONDUCTOMETRÍA

Para la realización de dicha práctica, se utilizó un localizador apical, otorgando una alta predictibilidad sobre la longitud de los conductos a tratar, para luego establecer una corroboración a través de la observación de la radiografía (Fig.2).

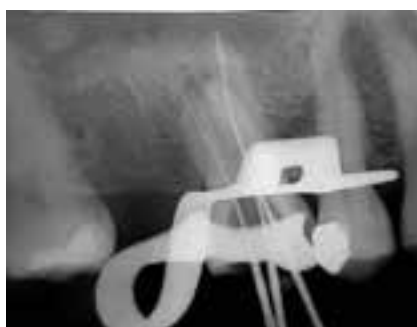

FIGURA 2. conductometría.
Longitud de trabajo LAE: Rvm20mm_ Rvd21mm Rp22mm.-
Longitud de trabajo Rx: Rvm20mm- Rp22mm Rvd21mm.

DESOBTURACIÓN ABSOLUTA

Las técnicas de instrumentación actuales ayudan a obtener la desobturación total de los conductos radiculares, como se puede comprobar radiográficamente, algo que no se consigue en la mayoría de los casos (Fig. 3). Esto permitirá obturar conductos libres de material anterior contaminado.

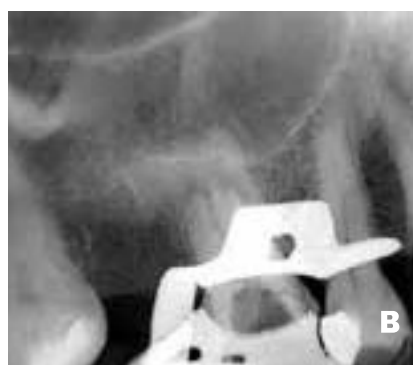
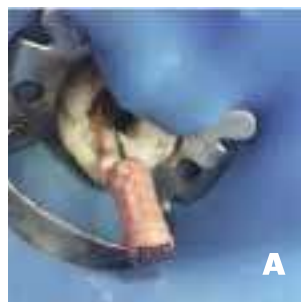
FIGURA 3. A: Desobturación de la gutapercha contaminada; B: Rx. intraoperatoria luego de la desobturación.

CONOMETRÍA

Se colocaron conos, previamente descontaminados y con suficiente Tapper para permitir la obturación en relación a la instrumentación realizada, y se procedió a tomar las Rx pertinentes (Fig. 4)

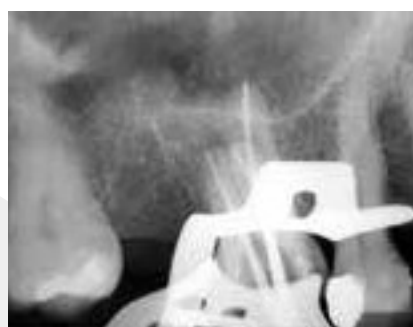

FIGURA 4. Conometría
Lima Apical Maestra: RvmPtNexX2 RvpPtNexX2 Rp PtNexX3.
Cono Apical Maestro: RvmPtNexX2 RvpPtNexX2 Rp PtNexX3

OBTURACIÓN Y SELLADO FINAL DEL ESPACIO ENDODÓNTICO

Tras la finalización del procedimiento, se observó la correcta obturación de los conductos, y una sobre obturación post instrumentación (Fig. 5).

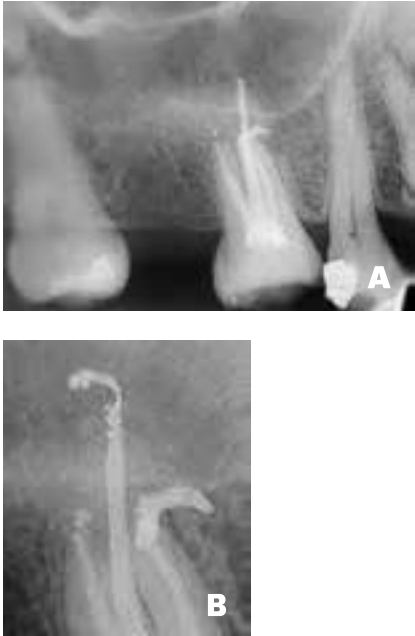

FIGURA 5. A: Rx. Postoperatoria 26/3/19; B: Rx. Postoperatoria ampliada

CONTROL A DISTANCIA, RESOLUCIÓN POST-ENDODÓNTICA

Luego de cinco meses de realizada la obturación, se evaluó la respuesta de los tejidos afectados por la patología en un control postoperatorio, observando la reabsorción de material de sobre obturación y restitución de tejidos patológicos por tejidos sanos, situación que permitió la rehabilitación de la pieza dentaria totalmente asintomática (Fig. 6).

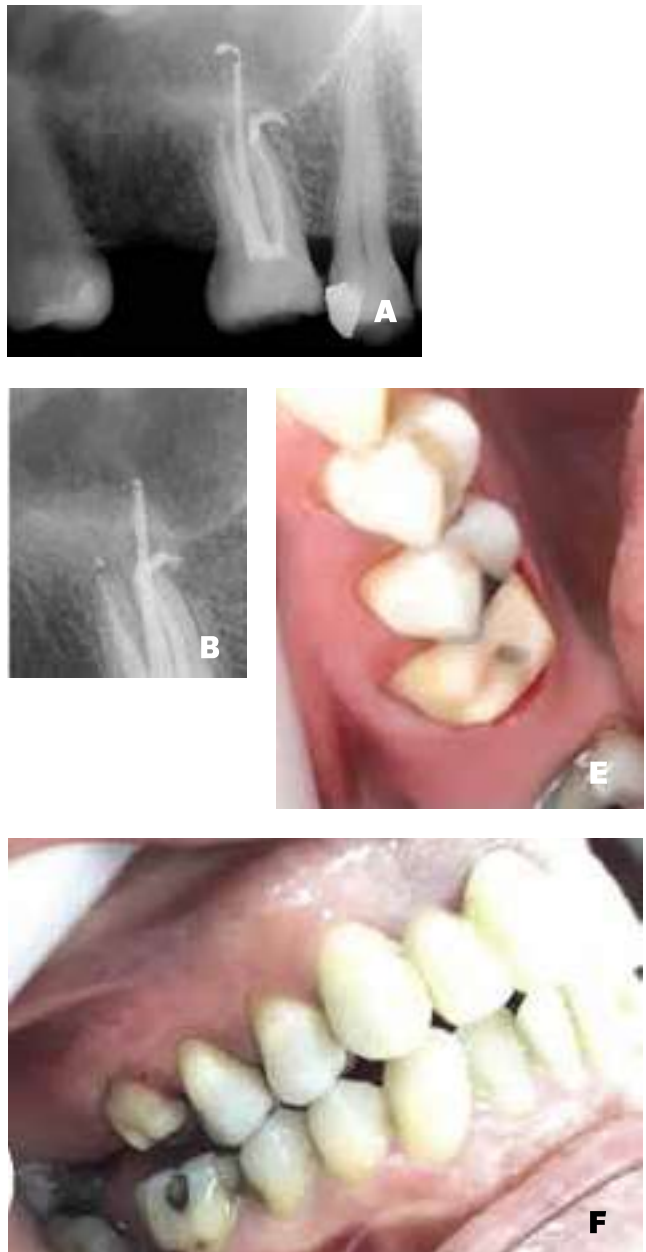


FIGURA 6. A: Rx control a distancia y resolución post endodóntica; B: Ampliación.

Al comprobar el estado de salud y la falta de síntomas en la pieza, se colocó un poste de fibra, para luego confeccionar un muñón y realizar una restauración al mismo (Fig. 7).

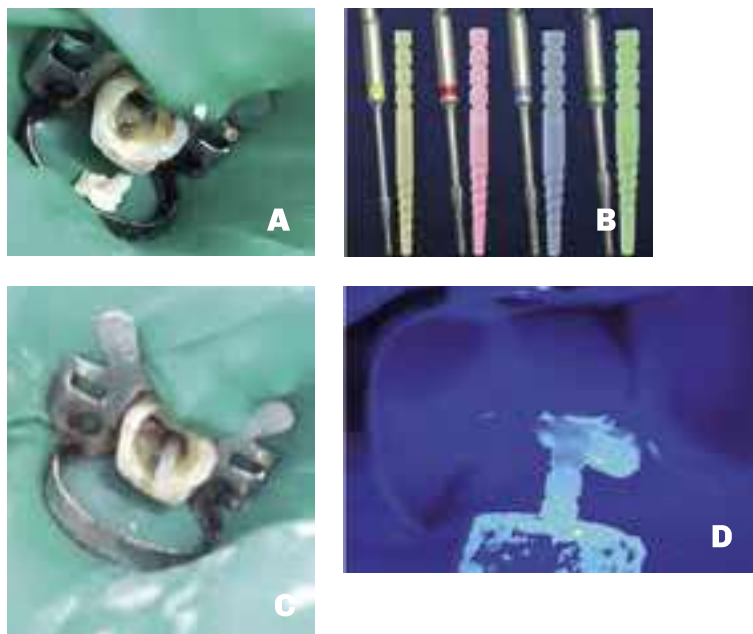


FIGURA 7. A. Desobturación para colocación de poste, B. Poste de fibra marca Macro Lock, C. Comprobación de la adaptación del poste, D. Cementado del poste con técnica adhesiva, E. Conformación del muñón oclusal, F. Conformación del muñón vestibular.

65

Luego de la colocación del poste de fibra Macro Lock 1 (1,65) se confeccionó y colocó una corona provisional acrílica para luego realizar una corona de porcelana libre de metal (Fig. 8)

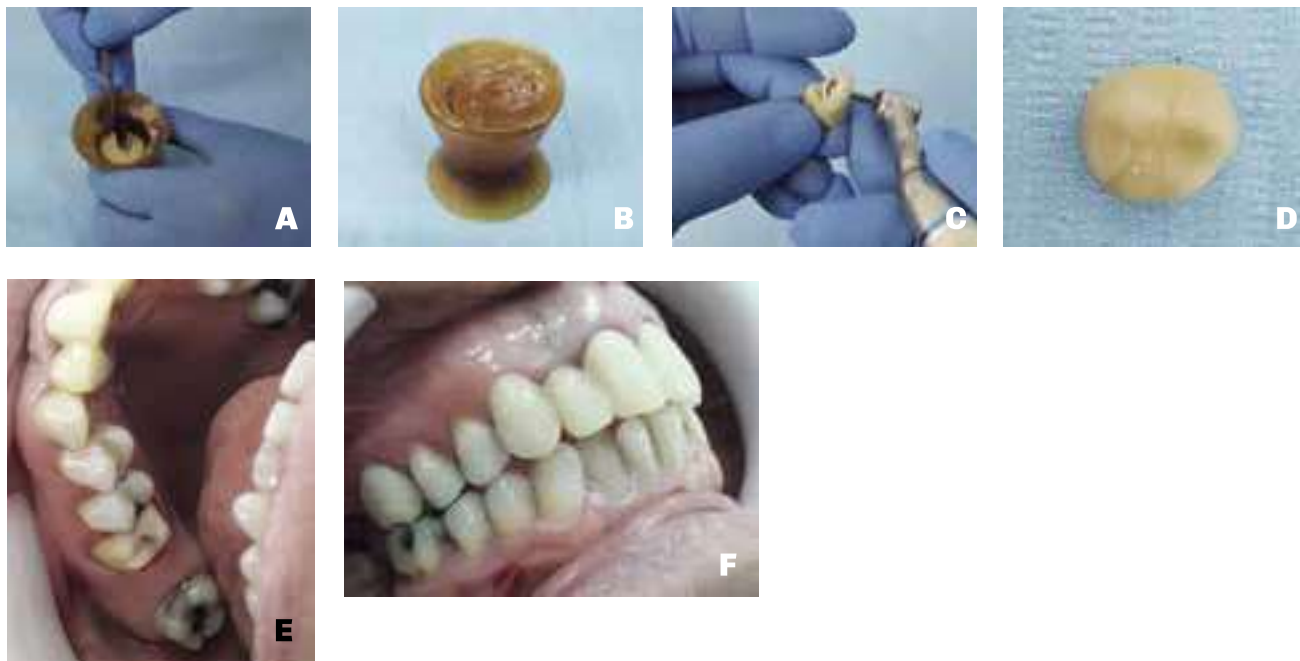


FIGURA 8. A. Manipulación del acrílico de manera adecuada para evitar estadios fibrosos y poros en el material. B. Manipulación del acrílico. C. Verificación del punto de contacto en la corona provisional. D. Corona de acrílico. E y F. Cementado de la corona de acrílico provisional y chequeo de la oclusión.

Se procedió a cementar la corona provisional y corroborar la adaptación y oclusión de la misma, observando la perfecta adaptación de ésta y los puntos de contacto entre dientes vecinos.

DISCUSIÓN

Sabiendo que los tejidos tratados endodónticamente requieren tiempo para su reparación, es primordial un correcto diagnóstico diferencial y ante la persistencia (postratamiento endodóntico) de sintomatología clínica, la aparición o persistencia de patología periapical y la falta de un correcto sellado coronario y/o una endodoncia deficiente, se hace inevitable el retratamiento endodóntico de la pieza.

Podemos concluir que el sellado coronario es de vital importancia, también podemos agregar que los accidentes operatorios previos pueden condicionar la indicación del retratamiento, no así la patología.

En cuanto al reporte clínico llevado a cabo, podemos concluir que se logró tratar la pieza satisfactoriamente, su posterior restauración, evitando la exodoncia, y la colocación de una prótesis implanto asistida.

Las técnicas y materiales para retratamientos endodónticos actuales permiten dar un alto porcentaje de éxito en dicha práctica, garantizando maniobras menos cruentas y más conservadoras.

El retratamiento permitió la conservación de la pieza dentaria, demostrando el alto porcentaje de éxito en este tipo de procedimientos en la actualidad.

Las técnicas de adhesión y los postes que proporciona el mercado, contribuyen a darle una resistencia a la pieza dentaria restaurada, muy similar a las características fisiológicas originales de la misma en boca. Por último, la rehabilitación contribuirá a finalizar el proceso de reparación en el órgano dental. Quedará terminar la restauración final de una corona de porcelana libre de metal, que le dé al paciente la restitución de la funcionalidad y preservación de su pieza en salud.

En la Tabla 1, puede observarse el porcentaje de éxito y fracaso de los tratamientos y retratamientos de conducto en nuestros pacientes.

Tratamiento		Éxito	Fracaso
Tratamiento de primera intención	Pulpa Vital	93%	7%
	No Vital	89%	11%
	Lesión Periodontal	74%	25%
		85%	14%

Retratamiento (radiolucidez apical)	Lesión Periapical (Anatomía Conservada)	84%	16%
	Lesión Periapical (Anatomía Alterada)	40%	60%
		62%	38%



TABLA 1. Porcentaje de éxito y fracaso de los tratamientos y retratamientos de conducto

Como puede verse, en los casos de pulpa vital (pulpitis, traumatismos, exposiciones pulpares considerables) la tasa de éxito es del 93 %

En los casos de necrosis, la tasa de éxito disminuye, pero no considerablemente, solo un 4 %. Las bacterias necróticas y sus endotoxinas desparramadas por todo el sistema de conductos dificultan su limpieza.

En las piezas dentarias con lesiones periodontales disminuye el éxito debido a que podemos estar ante una lesión combinada, endoperio o perioendo, con diferentes vías de ingreso de microorganismos, cuyo éxito no solo depende del correcto tratamiento endodóntico sino también de un correcto tratamiento periodontal.

En los casos de retratamiento con radiolucidez apical, lo que condiciona un mayor o menor éxito es la conservación de la anatomía apical. Si no podemos limpiar y conformar la totalidad del conducto, porque un accidente lo impide, tendremos un menor éxito.

REFERENCIAS

Alves J, Walton R y Drake D. (1998). Coronal leakage: endotoxin penetration from mixed bacterial communities through obturated, post-prepared root canals. *J Endod*, 24(9), 587–591. [https://doi.org/10.1016/S0099-2399\(98\)80115-5](https://doi.org/10.1016/S0099-2399(98)80115-5)

Magura ME, Kafrawy AH, Brown CE Jr y Newton CW. (1991). Human saliva coronal microleakage in obturated root canals: an in vitro study. *J Endod*, 17(7), 324–331. [https://doi.org/10.1016/S0099-2399\(06\)81700-0](https://doi.org/10.1016/S0099-2399(06)81700-0)

Swanson K y Madison S. (1987). An evaluation of coronal microleakage in endodontically treated teeth. Part I. Time periods. *J Endod*, 13(2), 56–59. [https://doi.org/10.1016/S0099-2399\(87\)80155-3](https://doi.org/10.1016/S0099-2399(87)80155-3)

Dirección para correspondencia:

Cátedra de Endodoncia
Facultad de Odontología
Universidad de Buenos Aires
Marcelo T. de Alvear 2142, Piso 4ºB
Ciudad Autónoma de Buenos Aires, C1122AAH
endodoncia@odontologia.uba.ar