

ESTUDIO COMPARATIVO DE LAS COMPLICACIONES QUIRÚRGICAS DE LOS ALUMNOS DE LA ASIGNATURA CIRUGÍA I, ENTRE EXODONCIAS DEL TERCER MOLAR INFERIOR Y EL RESTO DE LAS PIEZAS DENTARIAS

Recibido 28/05/2019

Aceptado 02/08/2019

Montes de Oca H, Brusca MI,

Markiewicz J, Puia S

Cátedra de Cirugía

y Traumatología BMF I

Facultad de Odontología

Universidad de Buenos Aire

RESUMEN

La extracción dental es una operación delicada que requiere de odontólogos capacitados y entrenados para ejecutarla adecuadamente.

El tercer molar inferior es una pieza dentaria que suma dificultades para su exodoncia debido a una serie de particularidades: puede encontrarse con diferentes niveles de erupción y posiciones; presenta el mayor porcentaje de desviaciones linguales o bucales; su atipia radicular es frecuente; se encuentra ubicado en la posición más posterior de la arcada, a veces con carrillos o lenguas que dificultan su visibilidad y maniobras; presenta un hueso reforzado de máxima resistencia y muy poca elasticidad; se encuentra muy cercano a reparos anatómicos de cuidado como el conducto mandibular y la zona de hueso lingual.

A mayor dificultad de la cirugía, mayores posibilidades de complicaciones. Se detalla un trabajo que compara las complicaciones quirúrgicas intra y postoperatorias durante la práctica de exodoncias entre el tercer molar inferior y el resto de las piezas dentarias, hechas en la Clínica de grado de la Cátedra de Cirugía I, FOUBA.

Palabras clave: Exodoncia – Complicaciones

ABSTRACT

Dental extraction is a delicate operation that requires trained dentists to execute it properly. The third lower molar is a tooth that adds difficulties to its extraction due to a series of particularities: it can be found with different levels of eruption; it can appear in different positions; presents the highest percentage of lingual or buccal deviations; its root atypia is frequent; it is located in the most posterior position of the arch, sometimes with cheeks or tongues that hinder its visibility and maneuvers; presents a reinforced bone, of maximum strength and very little elasticity; It is very close to anatomical repairs of care such as the mandibular canal and the lingual bone area.

The greater the difficulty of the surgery, the greater the chances of complications. A comparative study about intra and postoperative surgical complications during the practice of extractions between the lower third molar and the rest of the teeth made in the Clinic of the FOUBA Department of Surgery I is detailed.

Keys words: Exodontics – Complications

INTRODUCCIÓN

La exodoncia constituye el procedimiento quirúrgico oral que se practica con más frecuencia. Se trata de una intervención que, efectuada en forma cuidadosa, produce un malestar postoperatorio leve y suele reparar rápidamente. Sin embargo, en ocasiones, pueden surgir complicaciones que alteran con diferente magnitud este proceso.

“Quien realice una exodoncia debe ser un odontólogo con adecuada formación y entrenamiento, que evite las improvisaciones y los gestos quirúrgicos que no estén fundamentados científicamente” (Gay Escoda y Berini, 2004).

La variedad de posibles complicaciones de una extracción dental es grande; pueden deberse al estado general del paciente, a la anestesia. Sin embargo, nos dedicamos en este estudio a registrar y analizar las complicaciones de la exodoncia generadas como consecuencia directa del traumatismo operatorio, y que suele afectar al resto de dientes, los maxilares, la mucosa bucal y los elementos vasculares y nerviosos de la cavidad bucal, diferenciando la exodoncia del tercer molar inferior del resto de las piezas dentarias.

OBJETIVOS

- Registrar las complicaciones generadas durante la práctica de exodoncias desarrolladas en la Clínica de grado de la Cátedra de Cirugía I de la Facultad de Odontología de la Universidad de Buenos Aires.
- Comparar el desarrollo de complicaciones intra o postoperatorias entre los terceros molares inferiores y el resto de las piezas dentarias.
- Analizar las posibles causas de su generación.

MATERIAL Y MÉTODOS

Se realizó un trabajo descriptivo transversal analítico, desarrollado de julio a diciembre de 2018, con pacientes de ambos sexos de entre 18 y 86 años, que acudieron de lunes a sábado en el turno vespertino, con indicación de exodoncia a la Cátedra de Cirugía I FOUBA. Los pacientes fueron atendidos por estudiantes de odontología, supervisados por docentes auxiliares y profesores de la Cátedra.

Criterios de inclusión: Pacientes mayores de edad de ambos sexos con indicación de extracción dentaria, que asistieron a la Cátedra de Cirugía I FOUBA. Criterios de exclusión: Pacientes menores de edad, pacientes con patologías locales o sistémicas que impidieron la exodoncia dentaria, personas sin capacidad de entender las indicaciones, negativa a participar del estudio.

dieron la exodoncia dentaria, personas sin capacidad de entender las indicaciones, negativa a participar del estudio.

Se procedió a atender a los pacientes, siguiendo las pautas rutinarias indicadas por la Cátedra, que incluyeron: confección de una completa historia clínica, realización de estudios por imágenes necesarios (radiografía periapical, panorámica o tomografía Cone Beam), mantenimiento riguroso de la cadena de esterilidad, exodoncia según arte, indicaciones de cuidados postoperatorios orales y escritas, y citación en 7 días para su control y retiro de sutura.

Se consideraron como complicaciones intraoperatorias a aquellas que se desarrollaron durante la ejecución del acto quirúrgico, seleccionando para su registro las más frecuentes en la bibliografía: 1) Fractura de la pieza a extraer: se consideró en este ítem todo fragmento dentario que se fracturó de la pieza durante su exéresis (Raspall, 2004); 2) Luxación o lesión del diente vecino (López, 2013); 3) Fractura del hueso alveolar (García Arocha, 2013); 4) Luxación mandibular (Viera, 2014); 5) Diente o raíz impulsado a sectores anatómicos vecinos; 6) Lesión vascular; 7) Fractura de instrumental (Christensen, 1997).

Se consideraron complicaciones postoperatorias a aquellas que se desarrollaron una vez que el paciente se había retirado de la Clínica, seleccionando para su registro a las siguientes: 1) Hemorragia; 2) Alveolitis; 3) Edema; 4) Hematoma; 5) Trismus; 6) Lesión nerviosa; 7) Dolor; 8) Infección perimaxilar.

Los datos obtenidos se transcribieron en planillas del programa SPSS para análisis estadístico. Los principios bioéticos de respeto a las personas, autonomía, beneficencia y justicia fueron respetados y se aseguró la confidencialidad de los datos obtenidos.

RESULTADOS

De julio a diciembre de 2018 se registraron 1068 actos quirúrgicos, en los que se realizaron 1211 exodoncias.

El 62,08% de los actos se efectuó en mujeres (663). La distribución según edades fue de 18 a 30 años, 347 pacientes; de 31 a 50 años, 325 pacientes; de 51 a 65 años, 292 pacientes; de 66 a 75 años, 78 pacientes, y de 76 a 86 años, 26 pacientes (Gráfico 1).

El 54,87% de la muestra (586) se manifestó fumador; el 9,45% diabético (101); el 7,2% hipertenso (77); 2,8% manifestó consumir psicofármacos (30).

De las 1211 exodoncias realizadas, 95 (7,84%) fueron de terceros molares inferiores, repartiéndose las 1116 restantes por el resto de las piezas dentarias, siendo la pieza más extraída el primer molar inferior.

El 63% (763) de las piezas extraídas fueron por diagnóstico de caries sin posibilidades de rehabilitación, 24 % (291) por enfermedad periodontal, y el resto por razones protéticas, ortodónticas u otras indicaciones. Las complicaciones intraoperatorias registradas (Ta-

bla 1), se generaron con las siguientes frecuencias:
 La fractura de la pieza a extraer fue la complicación más frecuente en ambos grupos; tercer molar inferior (3MI) 60% 57 casos; resto de las Piezas Dentarias (RPD) 49,28,% 550 casos. Esta situación exigió la utilización de recursos complementarios para completar la exodoncia, e incrementó la duración de la cirugía.
 Lesión del diente vecino (3MI 2,10%, 2 casos; RPD 1,25%, 14 casos). Fractura del hueso alveolar (3MI 0%; RPD 6,18%, 69 casos) (Fig. 1).
 Luxación mandibular (3MI 4,21%, 4 casos; RPD 1,43%, 16 casos).
 Impulsión de piezas o restos dentarios a sectores anatómicos vecinos (3MI 0%; RPD 0,09%, 1 caso).
 Lesión de vasos sanguíneos que generaron hemorragias intraoperatorias de origen no capilar (3MI 7,36%, 7 casos; RPD 2,06%, 23 casos).
 Fractura de instrumental(3MI 0%; RPD 0%).

GRÁFICO 1. Distribución según edades

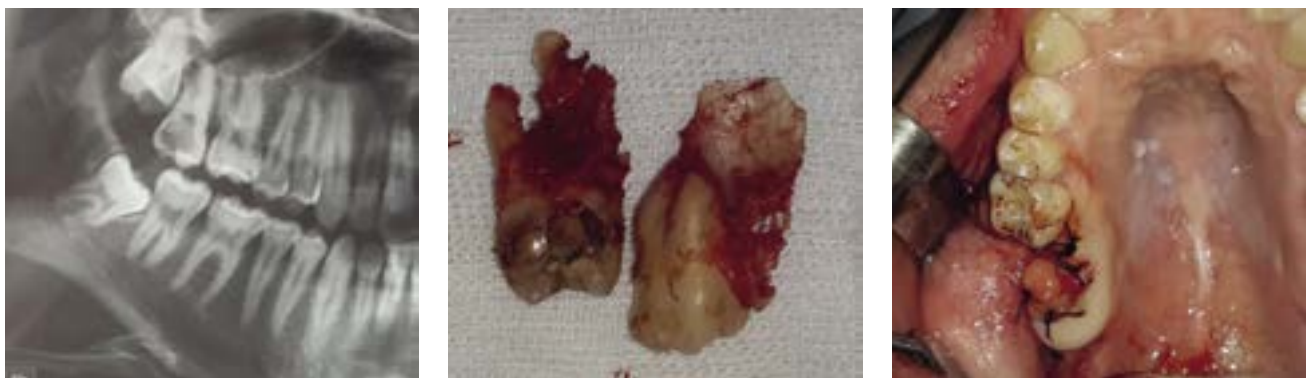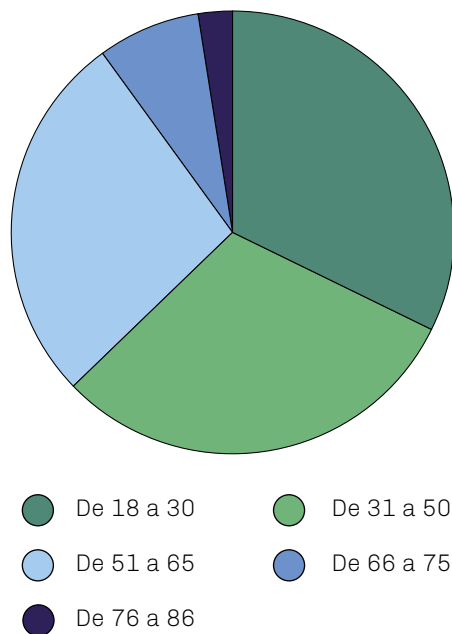


FIGURA 1

FIGURA 1. Se ilustra radiografía panorámica previa a la exodoncia de las piezas 1.8 y 1.7, que generó la fractura de la tuberosidad y exigió un cierre a través de una plástica que involucró la bola adiposa.

TABLA 1

Complicacion intraoperatoria	Tercer molar inferior (3MI)	Resto de las piezas dentarias (RPD)
Fractura de la pieza a extraer	60%	49,28%
Luxación o lesión del diente vecino	2,10%	1,25%
Fractura del hueso alveolar	0%	6,18%
Luxación mandibular	4,21%	1,43%
Impulsión a sectores anatómicos vecinos	0%	0,09%
Lesión vascular	7,36%	2,06%
Fractura de instrumental	0%	0%

Las complicaciones postoperatorias seleccionadas (Tabla 2) se generaron con las siguientes frecuencias: El dolor constituyó la complicación registrada más presente y se diferenció significativamente en el caso de terceros molares inferiores (3MI 35,79%, 34 casos; RPD 9,05%, 101 casos).

La concurrencia del paciente luego de haberse retirado de la clínica, producto de una hemorragia (3MI 3,16%, 3 casos; RPD 1,97%, 22 casos).

TABLA 2

Complicación postoperatoria	Tercer molar inferior	Resto de las piezas dentarias
Dolor	35,79%	9,05%
Edema	15,79%	4,93%
Trismus	7,37%	0,27%
Alveolitis	6,31%	2,69%
Hemorragia	3,16%	1,97%
Hematoma	3,16%	0,36%
Infección	0%	0%
Lesión nerviosa	0%	0%

Las alveolitis en los postoperatorios de terceros molares superaron porcentualmente por más del doble al resto de las piezas dentarias, y se hizo la observación que fueron rigurosamente diagnosticadas, diferenciándolas de un postoperatorio doloroso (3MI 6,31%, 6 casos; RPD 2,69%, 30 casos).

El edema postoperatorio nuevamente mostró valores significativamente más altos en el caso del tercer molar (3MI 15,79%, 15 casos; RPD 4,93%, 55 casos).

El trismus se presentó casi con exclusividad en exodoncias de terceros molares inferiores (3MI 7,37%, 7 casos; RPD 0,27%, 3 casos). Hematoma (3MI 3,16%, 3 casos; RPD 0,36%, 4 casos).

Sobre la muestra estudiada no se registraron infecciones postoperatorias ni lesiones nerviosas.

DISCUSIÓN

Debido a que se consideró como fractura de la pieza a extraer a todo fragmento dentario que se desprendió de la pieza durante la exodoncia, y no sólo a las fracturas del ápice, consideramos lógicos los valores obtenidos (tener en cuenta que las piezas extraídas, en su mayoría, tenían diagnóstico de caries sin posibilidades de restauración, lo que informa de piezas con alta fragilidad y grado de deterioro). Esta razón explica valores más altos que los trabajos de Torres Suárez o Vallejos. Por otro lado, la imposibilidad de acceder a instrumental rotatorio para practicar odontosecciones al iniciar los procedimientos, generó que el alumno "intentara la exodoncia", primero con pinzas o elevadores, generando en los casos de

piezas dentarias muy debilitadas, su fractura (Torres Suárez et al, 2018). A partir de 2019, se cuenta con mayor equipamiento y nueva tecnología que permite realizar la odontosección previo a la fractura no dirigida de la pieza, y se están comparando los valores de esta complicación (Vallejos Valencia y Marino Espinoza, 2014).

La lesión de un diente vecino tuvo bajos porcentajes. Consideramos una de las complicaciones en las que el odontólogo más debería exigirse para evitarla, ya que genera mucho fastidio al paciente concurrir a extraerse una pieza dentaria y terminar con otra afectada por esa situación. Su generación fue atribuible a imágenes radiográficas que no daban cuenta del grado de deterioro real de las mismas, sugiriendo restauraciones óptimas que, a la hora de apoyarse sobre las mismas y generar presiones, no lo toleraron (Chiapasco y Bui, 2003). Es de destacar aquí cómo nuevamente el tercer molar inferior tuvo esta complicación más frecuentemente debido a que la técnica de exodoncia exige habitualmente el apoyo proximal (Chi y Bui, 2003).

La fractura del hueso alveolar no se produjo durante la exodoncia de terceros molares debido a las características anatómicas de la región; en los casos que fue necesario se extirpó a través de maniobras de alveolectomía y no como hecho fortuito durante la extracción. Exagerar la presión en ese sector genera un altísimo riesgo de lesiones serias. Lo opuesto ocurrió con el resto de las piezas dentarias, donde existen sectores en los que el hueso alveolar se fractura

fácilmente debido a su delgadez o fragilidad, y si bien a veces, puede no ser de significación postoperatoria, sí lo es para la rehabilitación futura del paciente (Ulrich, 2009).

La luxación de la mandíbula fue más frecuente cuanto más posterior fue la pieza a extraer por lo que el tercer molar se llevó los valores más altos. Si bien se resolvió rápidamente con la maniobra de Nelaton, generó consecuencias de variada severidad para el postoperatorio (Gay Escoda y Berini, 2004).

Se produjo la proyección de una raíz al espacio generado entre la cortical vestibular y el tejido mucoperiostico, donde confluyó una fractura radicular y una fenestración ósea que colaboró con su alojamiento en dicho lugar; la misma se solucionó reenviándola al alvéolo con el dedo de la mano opuesta, que mantenía separado los tejidos, y extrayéndola luego con instrumentos delicados.

La generación de hemorragias intraoperatorias de origen no capilar (arteriolas intraóseas) se registró nuevamente con mayor frecuencia en el tercer molar (Ulrich, 2009). Las mismas se desarrollaron durante la práctica de odontosección y alveolectomías con instrumental rotatorio donde es más común, por el sector anatómico y el tipo de maniobra, lesionar vasos de mayor calibre que los capilares. Se registraron valores bajos, inferiores a los publicados por Torres Suárez, y superiores a los de Vallejos.

La fractura del instrumental se consideró para el registro, teniendo en cuenta que a veces instrumental delicado (fresas de Linderman, por ejemplo) o antiguo, puede fracturarse quedando fragmentos del mismo "escondidos" en sectores de difícil visibilidad, generando esfuerzos y tiempo extra para recuperarlos, hecho que afortunadamente no se produjo.

En relación a las complicaciones postoperatorias, la mayoría de ellas (dolor, edema hemorragia) fueron significativamente superiores en las exodoncias de terceros molares inferiores, coincidentes con la mayoría de trabajos sobre la temática (Baqain, 2008; Chuang et al, 2007; Sung-Kiang, 2008). Podemos atribuirlo al sector anatómico, a la mayor dificultad para extraerlas y al mayor trauma que se ha generado.

Las alveolitis obtuvieron valores más altos en los casos de terceros molares, y si bien su prevalencia en este trabajo, comparada con la casuística de otros estudios, se podría considerar baja (18.19) nos deja la posibilidad de relacionar su etiología con el trauma operatorio (Berrio Rey y Rey Ávila, 2013; Vezeau, 2000; Miles y Hall, 2002).

El trismus de variada magnitud, se presentó casi con exclusividad en exodoncias de terceros molares inferiores, como en la mayoría de los trabajos acerca de la temática (Noroozi y Philbert, 2009). Si bien se le podría atribuir múltiples causas, entre ellas está la técnica anestésica troncular (la cual no es exclusiva para terceros molares inferiores), el trauma genera-

do para lograr la exodoncia, y una respuesta inflamatoria en el sector de los músculos elevadores y depresores mandibulares lo explicarían.

La muestra no registró lesiones nerviosas (parestias) ni complicaciones infecciosas postoperatorias, que si bien a veces son inevitables, dieron cuenta de la pericia y rigurosidad en las normas de asepsia de los operadores intervinientes. Las imágenes preoperatorias necesarias permitieron advertir cercanía con el conducto mandibular y establecer estrategias para no lesionar las fibras nerviosas.

CONCLUSIONES

El presente trabajo describió las complicaciones quirúrgicas que se les presentaron a los alumnos de la materia Cirugía I de la Carrera de Odontología, durante la práctica de exodoncia exponiendo al tercer molar como la pieza dental con más número y variedad de complicaciones, lo que sugiere que no deberíamos considerarla como "una exodoncia más".

Trabajar siempre sabiendo que se trata de un procedimiento delicado, donde se pueden generar complicaciones, más el intento constante por prevenirlas debería ser la regla para minimizarlas.

REFERENCIAS

Baqain, Z., Karaky, A., Sawair, F., Khaisat, A., Duaibis, Rajab L. Frequency estimates and risk factors for postoperative morbidity after third molar removal: a prospective cohort study. *J Oral Maxillofac Surg*, 2008; 66:2276-2283.

Berrio Rey Y, Rey Ávila María E. Factores asociados a la alveolitis en mayores de 18 años. *Medicentro Electrónica [Internet]*. 2013 Mar [citado 2015 Mar 07]; 17(1): 17-23.

Chi, H., Bui, Edgard B. Types, frequencies, and risk factors for complications after third molar extraction. *J Oral Maxillofac Surg*, 2003; 61: 1379-1389

Chiapasco H, Bui Edgard B. Types frequencies and risk factors for complications after third molar extraction. *J Oral Maxillofac Surg*, 2003; 61: 1379-1389.

Christensen, G. When it is best to remove a tooth. *J Am Dent Assoc*, 1997; 128: 635- 636.

Chuang, S., Perrot, D., Susaria, S., Dodson, T. Age as a risk factor for third molar surgery complications. *J Oral Maxillofac Surg*, 2007; 65:1685-1692.

García Arocha R. Complicaciones locales de las exodoncias. *Rev. Universidad Central de Venezuela Facultad de Odontología*. 2013; 3: 4 -12.

Gay Escoda, C., Berini, L. *Tratado de Cirugía Oral*. Vol I.

Capítulo 6: Principios básicos de la exodoncia. Madrid, España. Editorial Ergon. 2004; p. 199-224.

López Z. Material de apoyo a la Docencia Asignatura Cirugía Bucal. Complicaciones más frecuentes en la exodoncia. La Habana: Universidad de Ciencias Médicas de la Habana; 2013.

Miles, R., Hall, J. Reduction in the incidence of alveolar osteitis in patients treated with the salicet patch, containing acemannan hydrogel. J Oral Maxillofac Surg, 2002; 60:374-379.

Noroozi, A., Philbert, R. Modern concepts in understanding and management of the "dry socket" syndrome: comprehensive review of the literature. Oral Surg Oral Med Oral Pathol Oral Radiol Endod , 2009; 107:30-35.

Raspall, G. Cirugía Oral. Capítulo 4: Exodoncia simple y complicada. Segunda Edición. Madrid, España. Editorial Panamericana. 2002; p. 99-142. -Gay Escoda, C., Berini, L. Tratado de Cirugía Oral. Vol I. Capítulo 10: Accidentes y Complicaciones de la exodoncia. Madrid, España. Editorial Ergon. 2004; p. 309-339.

Sung-Kiang, Ch., David, H., Srinivas, M., Dodson, T. Risk factors for inflammatory complications following third molar surgery in adults. J Oral Maxillofac Surg, 2008; 66: 2213-2218.

Torres Suárez Gretel, Tan Suárez Norys, Ramón Leyva Lillian, Cobos Castro Ivett, Travieso Gutiérrez Yusimi. Comportamiento de las complicaciones de la extracción dentaria en pacientes de Aragua, Venezuela. Disponible en: <http://www.convencionalud2018.sld.cu/index.php/convencionalud/2018/paper/viewPDFInterstitial/164/289>

Ulrich, H. Unusual complications associated with third molar surgery: A systematic review. Quintessence international, 2009; 40:565-572.

Vallejos Valencia BA, Marino Espinoza A E. Frecuencia de complicaciones post exodoncia simple. Oral Año 13. 2012 sept; 42: 906-912.

Vezeau, P. Dental extraction wound management: medicating postextraction sockets. J Oral Maxillofac Surg, 2000; 58:531-537.

Viera D. Complicaciones de una extracción dental. propdental [Internet]. Mayo 2014; Disponible en: <https://www.propdental.es/blog/odontologia/complicaciones-de-una-extraccion-dental/>

Dirección para correspondencia

Cátedra de Cirugía I

Facultad de Odontología, Universidad de Buenos Aires

M. T. de Alvear 2142, Piso 8 Sector A, C1122AAH

Ciudad Autónoma de Buenos Aires, Argentina

E-mail: [cirugia1@odontologia.uba.ar](mailto:cirurgia1@odontologia.uba.ar)